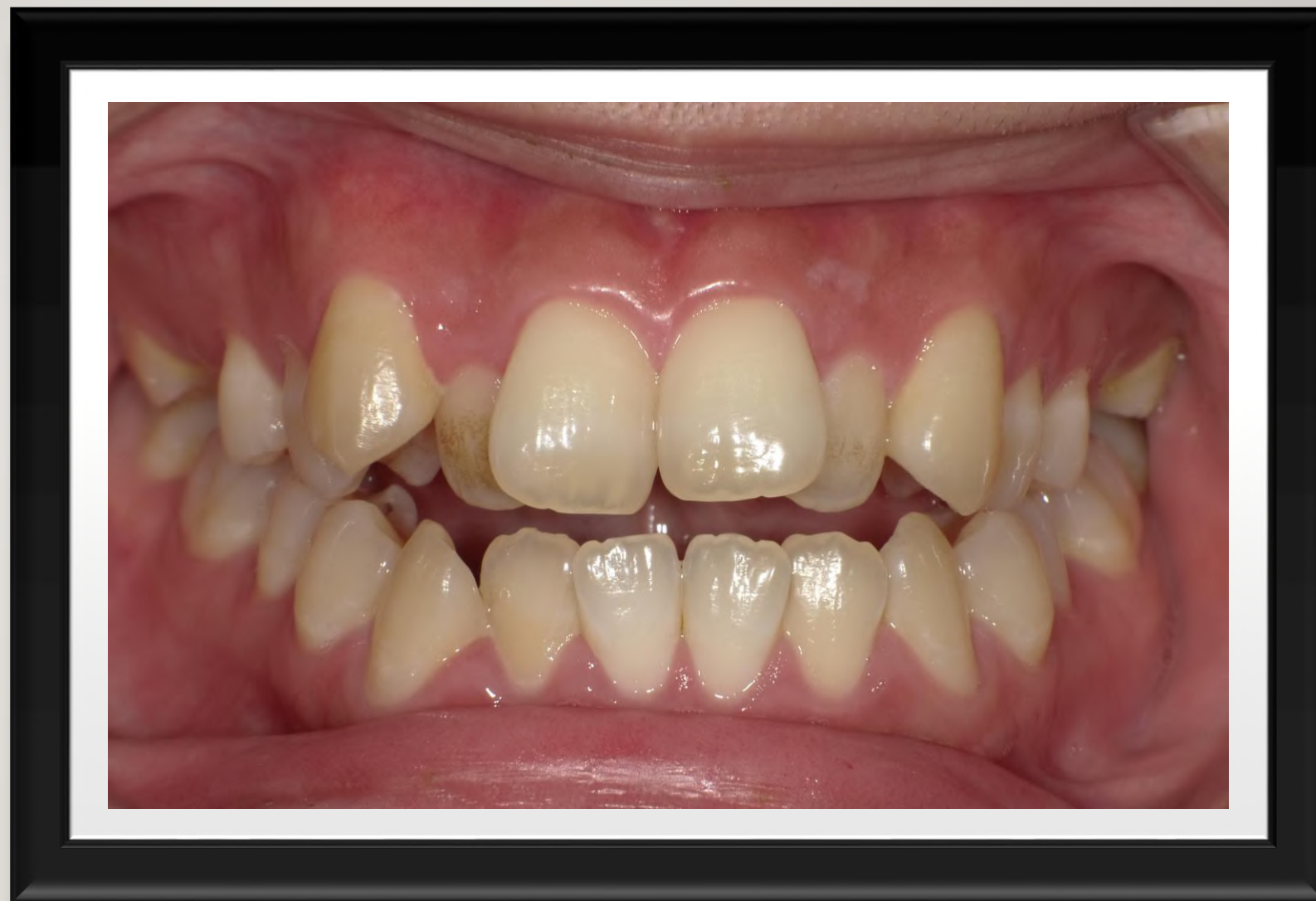

症例 4

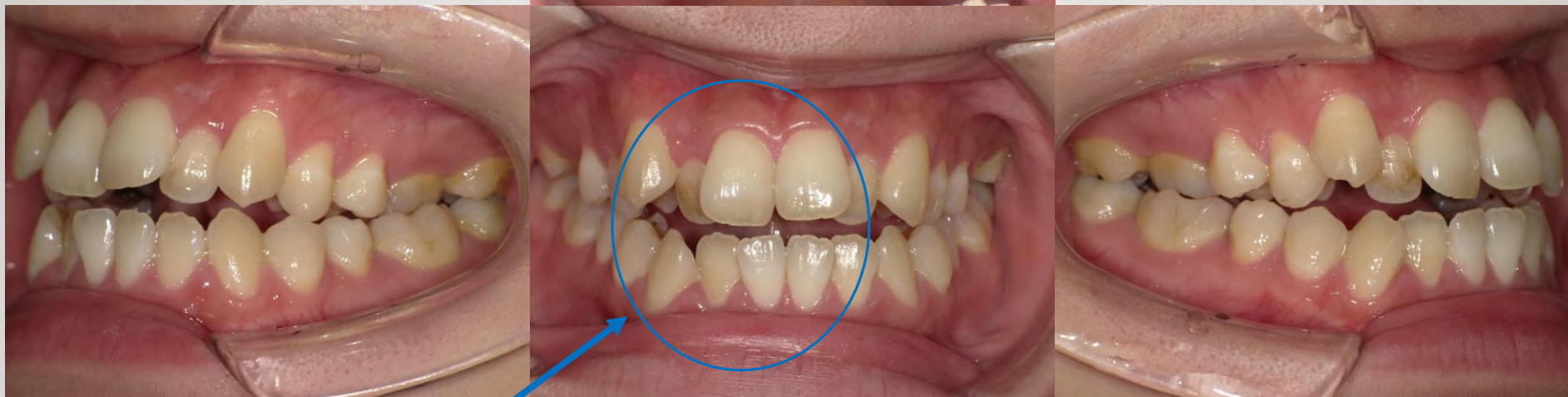20代 女性

2016/12/06 矯正前

---



# OP-A検査



歯肉腫脹・発赤、  
歯頸部に磨き残しあり

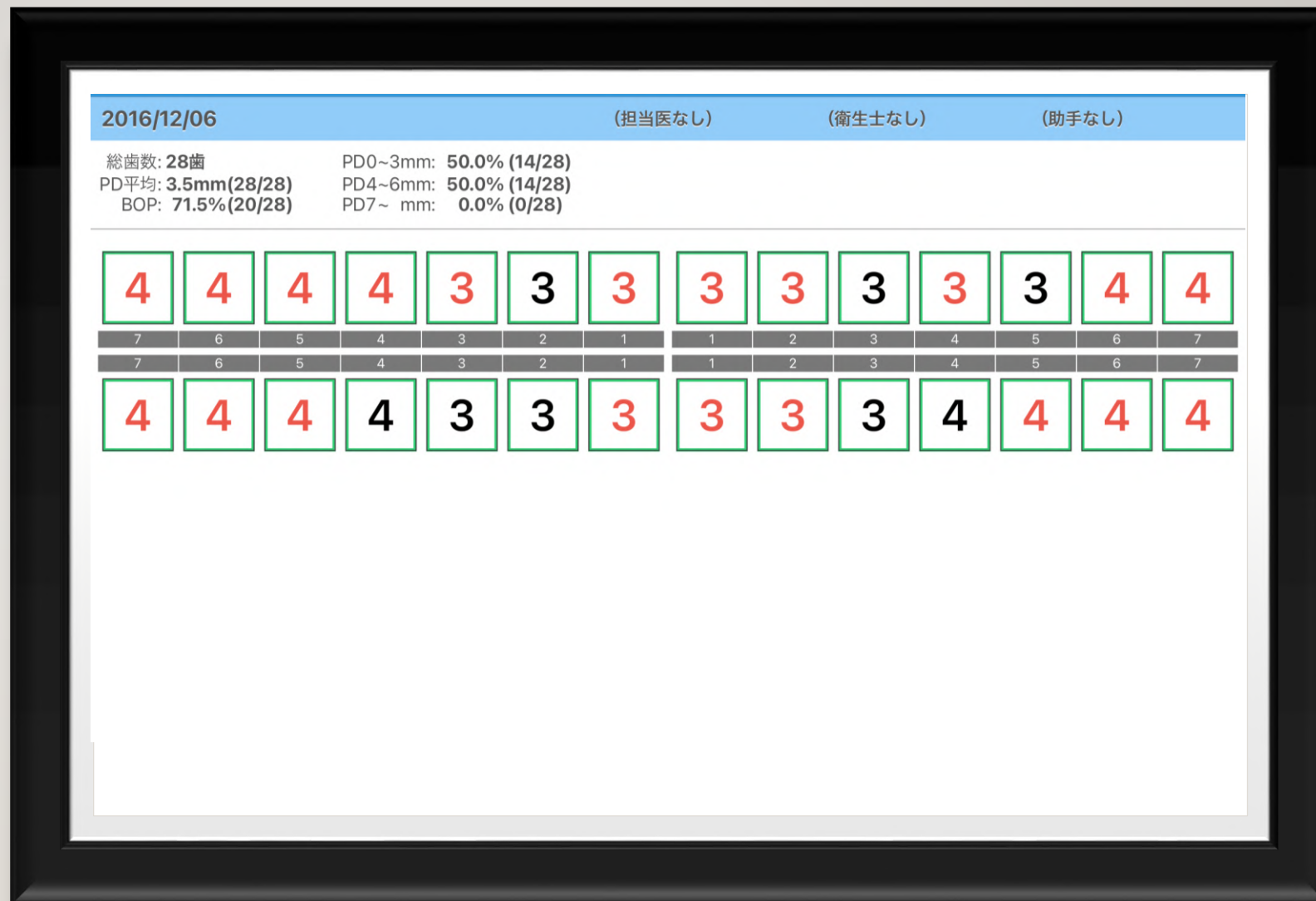


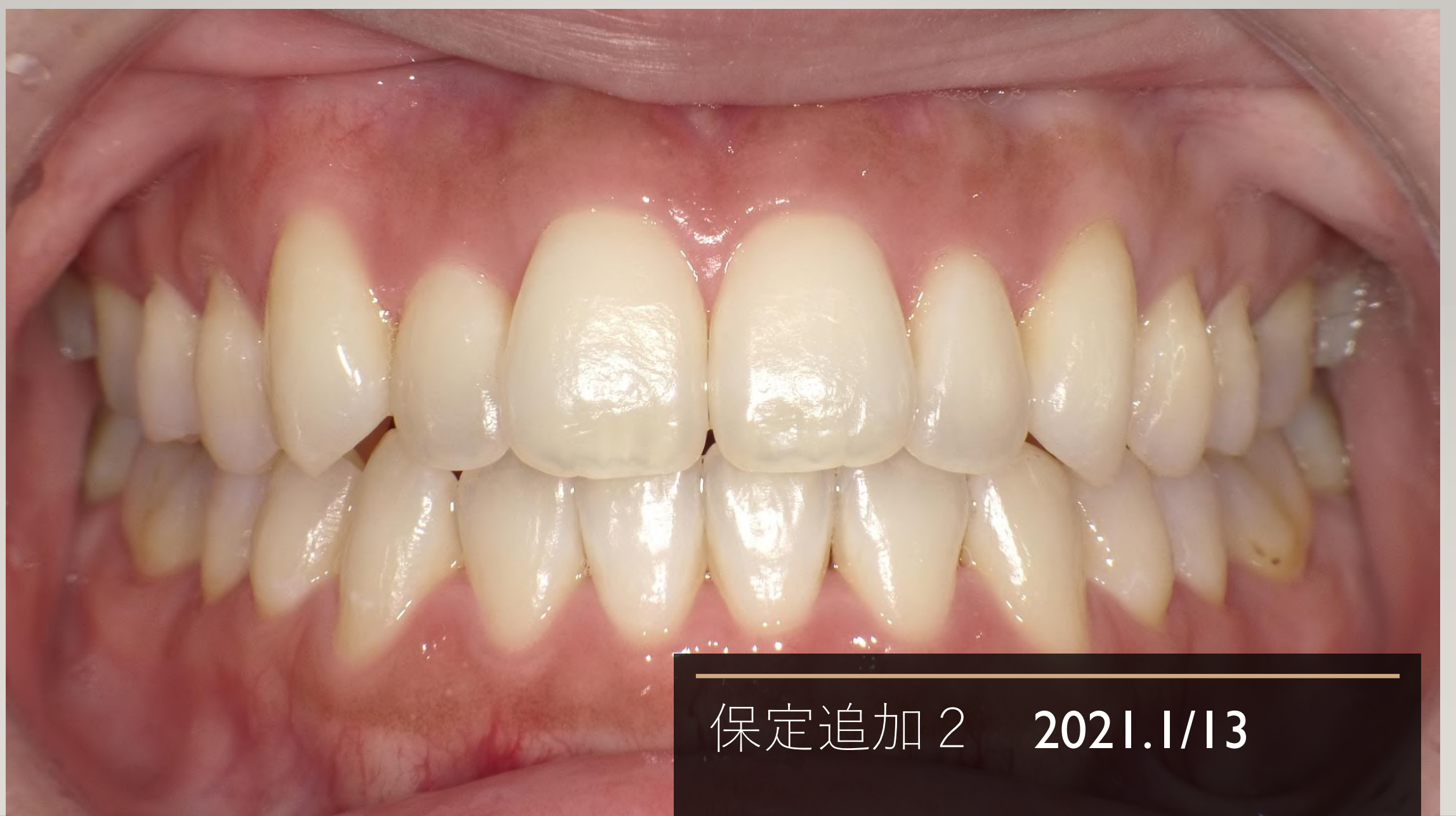# PROBING DEPTH

2016/12/06

---

全額的なBOPと、4mm以上の  
歯周ポケットが認められる

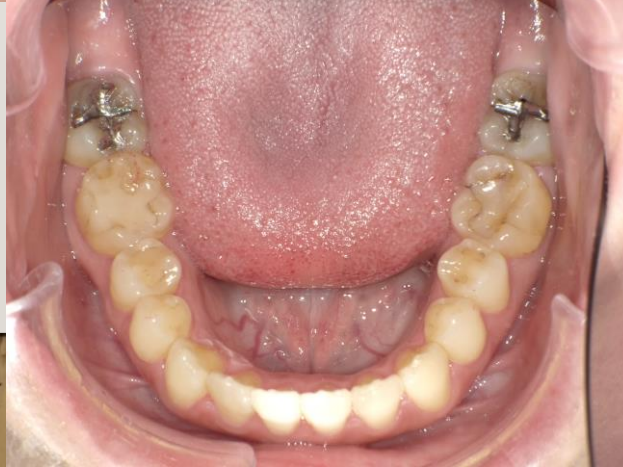
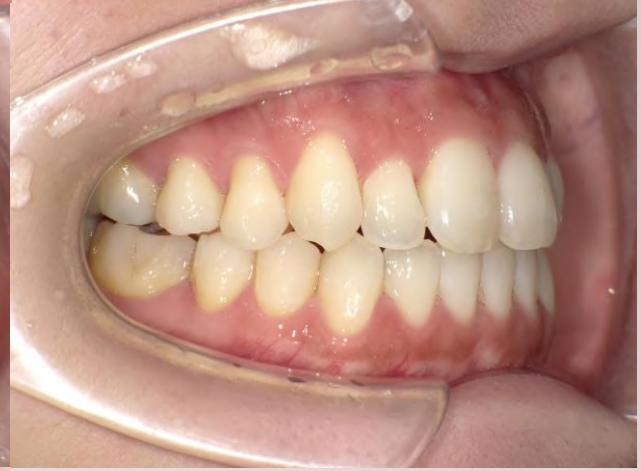
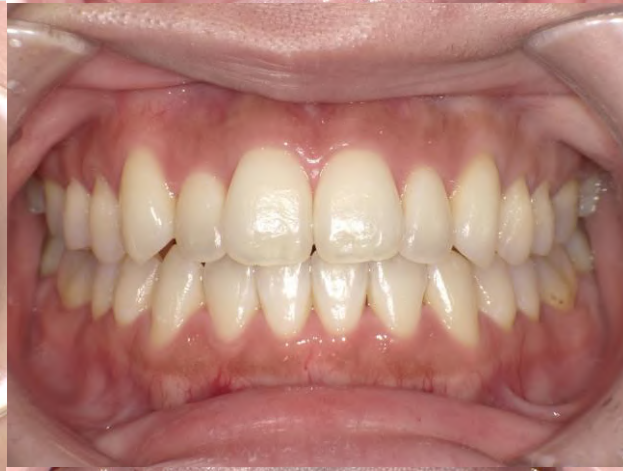
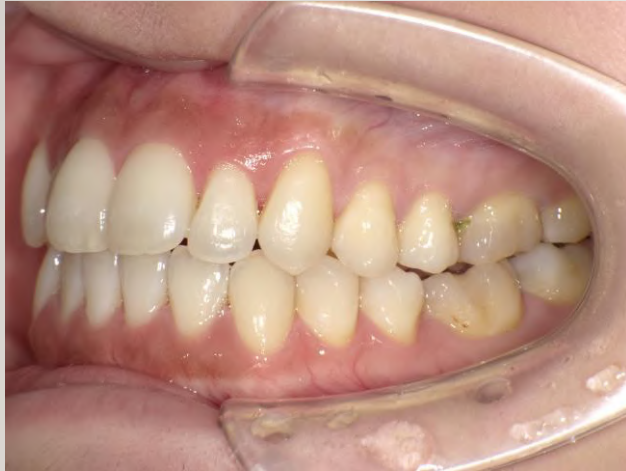
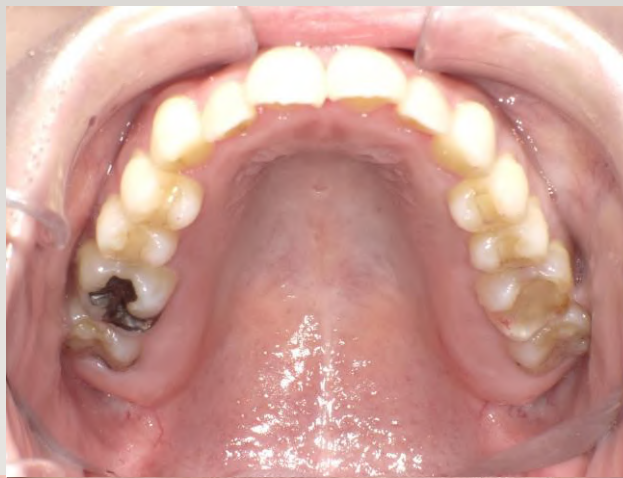保定追加 2 2021.1/13



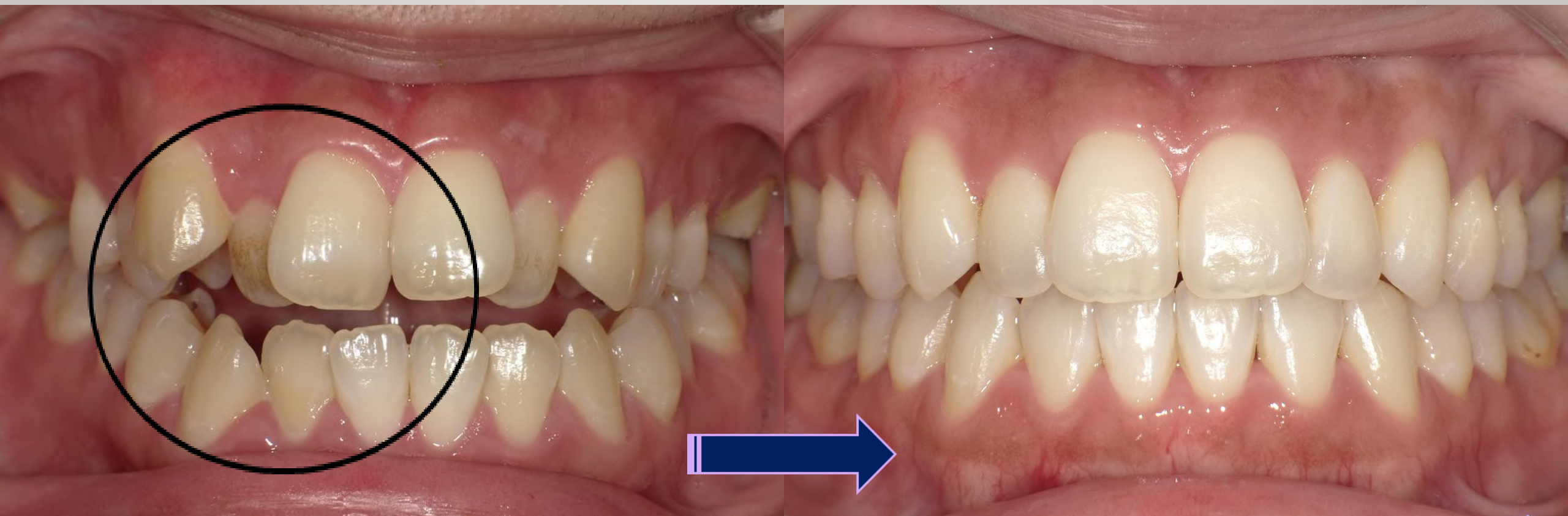# OP-A検査





BEFORE

AFTER



歯肉腫脹の減少、また叢生部分の着色の減少も確認できる

# PROBING DEPTH

2021/2/3

---

4 mm以上のポケット減少  
BOP減少

総歯数: 28歯 PD 0~3 mm: 92.8% (26/28)  
PD平均: 2.8mm (28/28) PD 4~6 mm: 7.2% (2/28)  
BOP: 14.3% (4/28) PD 7~ mm: 0.0% (0/28)

3	3	3	3	2	2	2	2	3	2	3	3	3	3
7	6	5	4	3	2	1	1	2	3	4	5	6	7
7	6	5	4	3	2	1	1	2	3	4	5	6	7
3	4	3	3	3	2	2	2	2	3	3	3	3	4