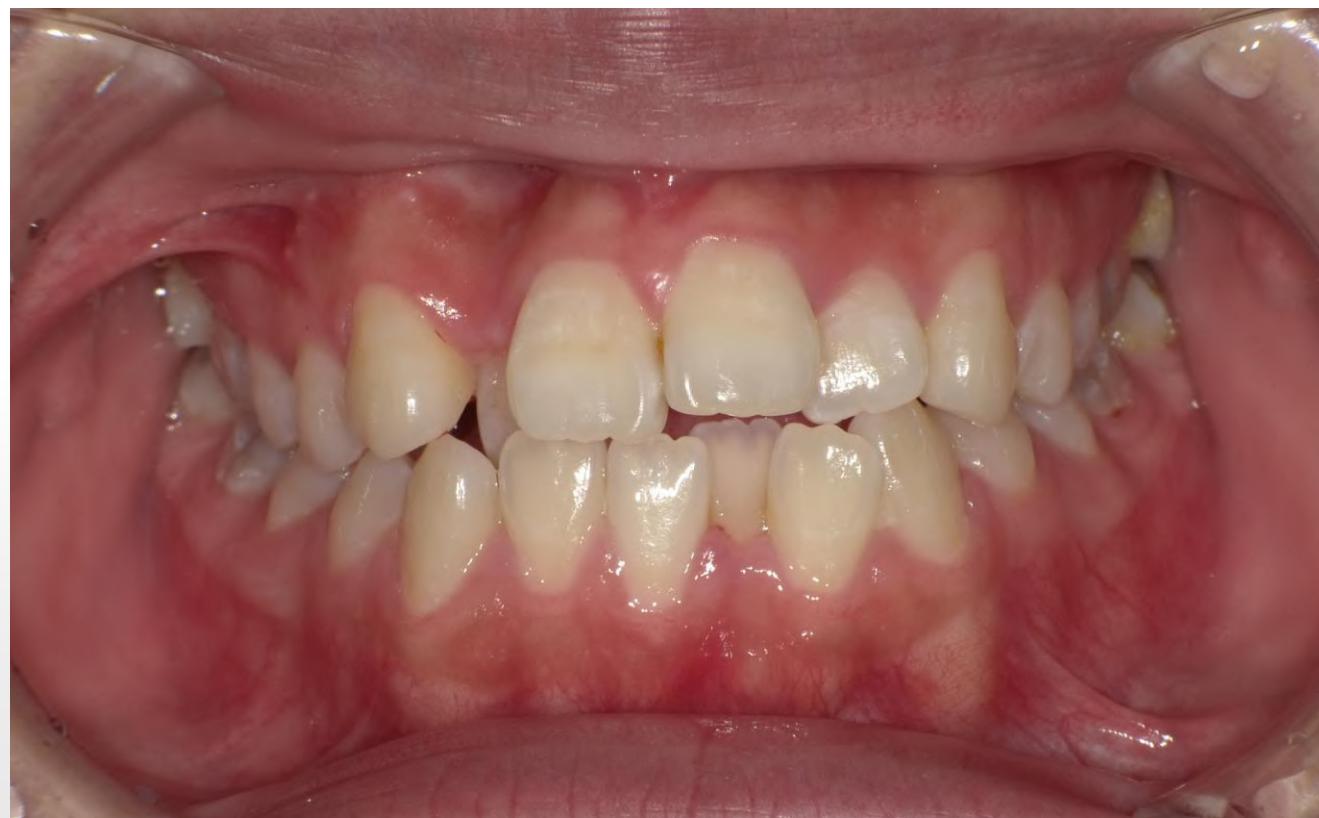

症例 2

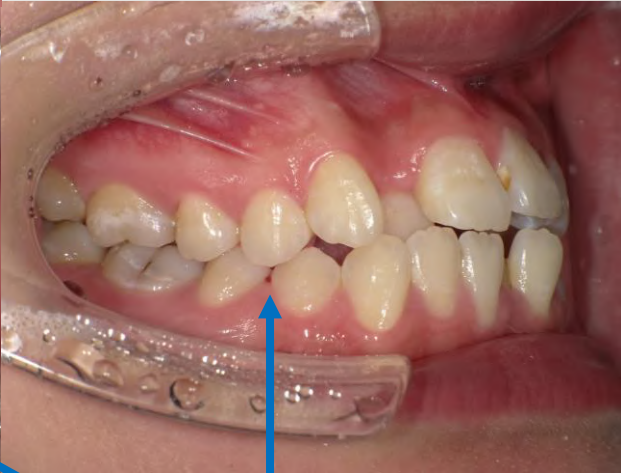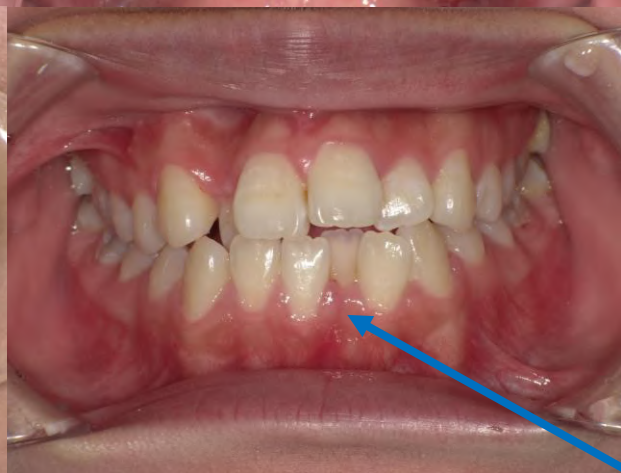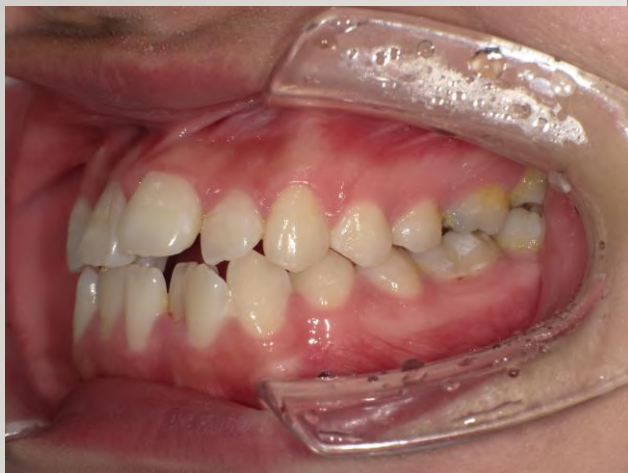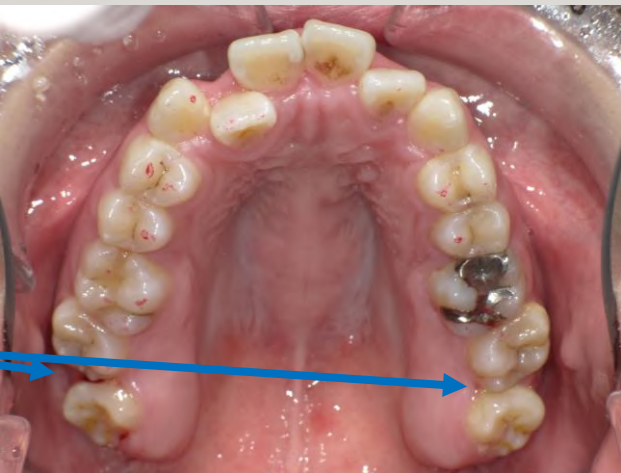
20代 女性

2016/08/18 矯正前

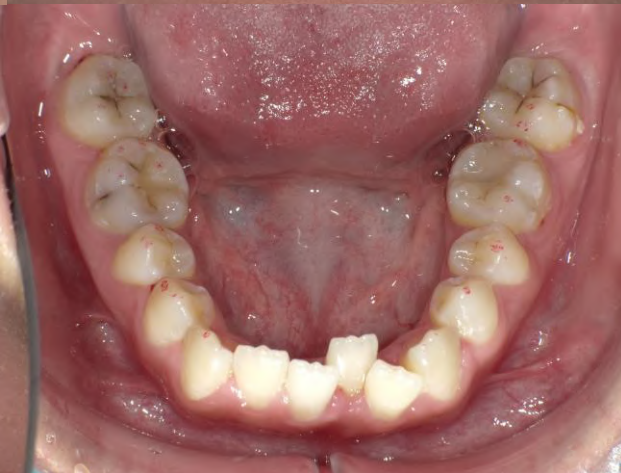

OP-A検査

出血



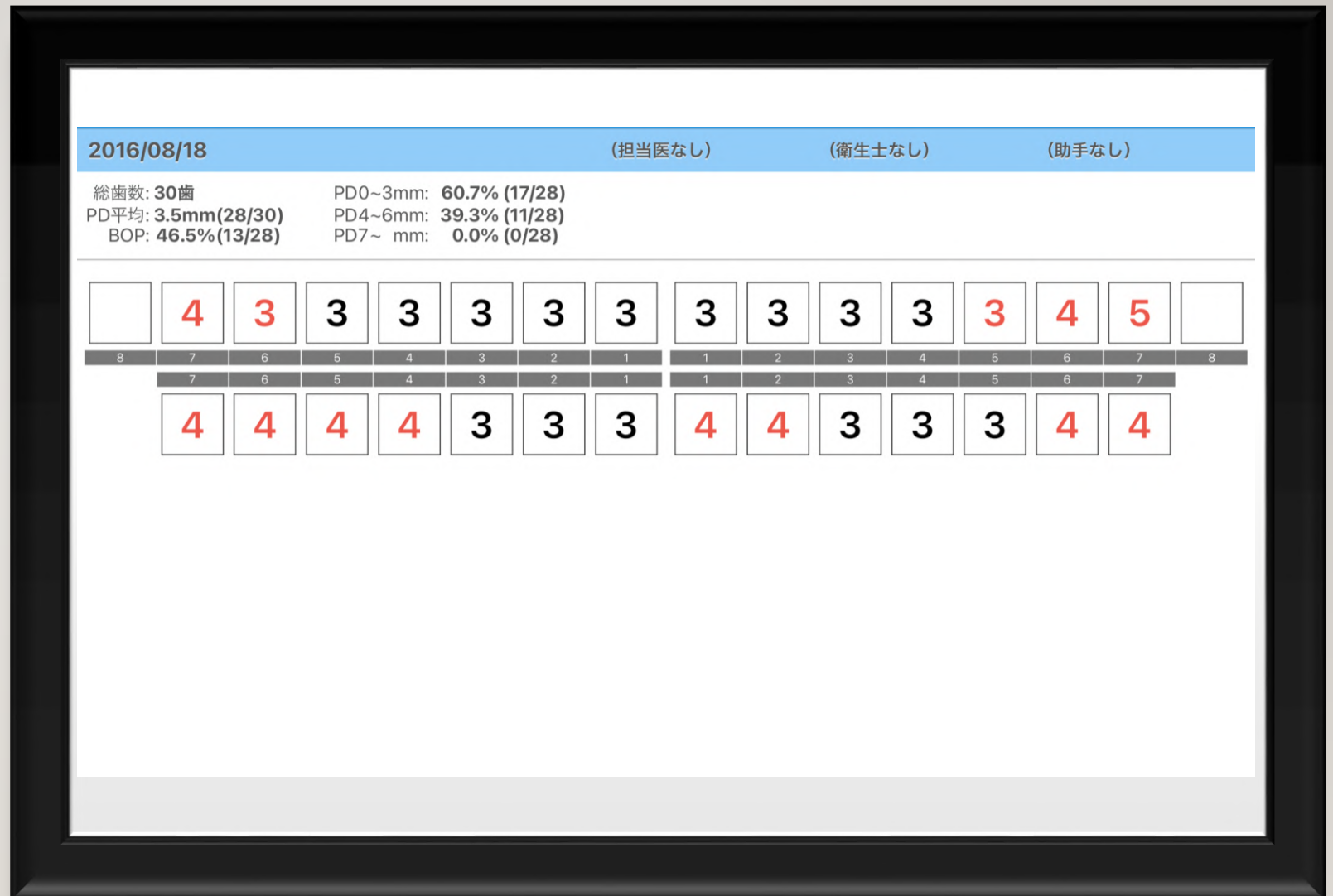出血、腫脹+

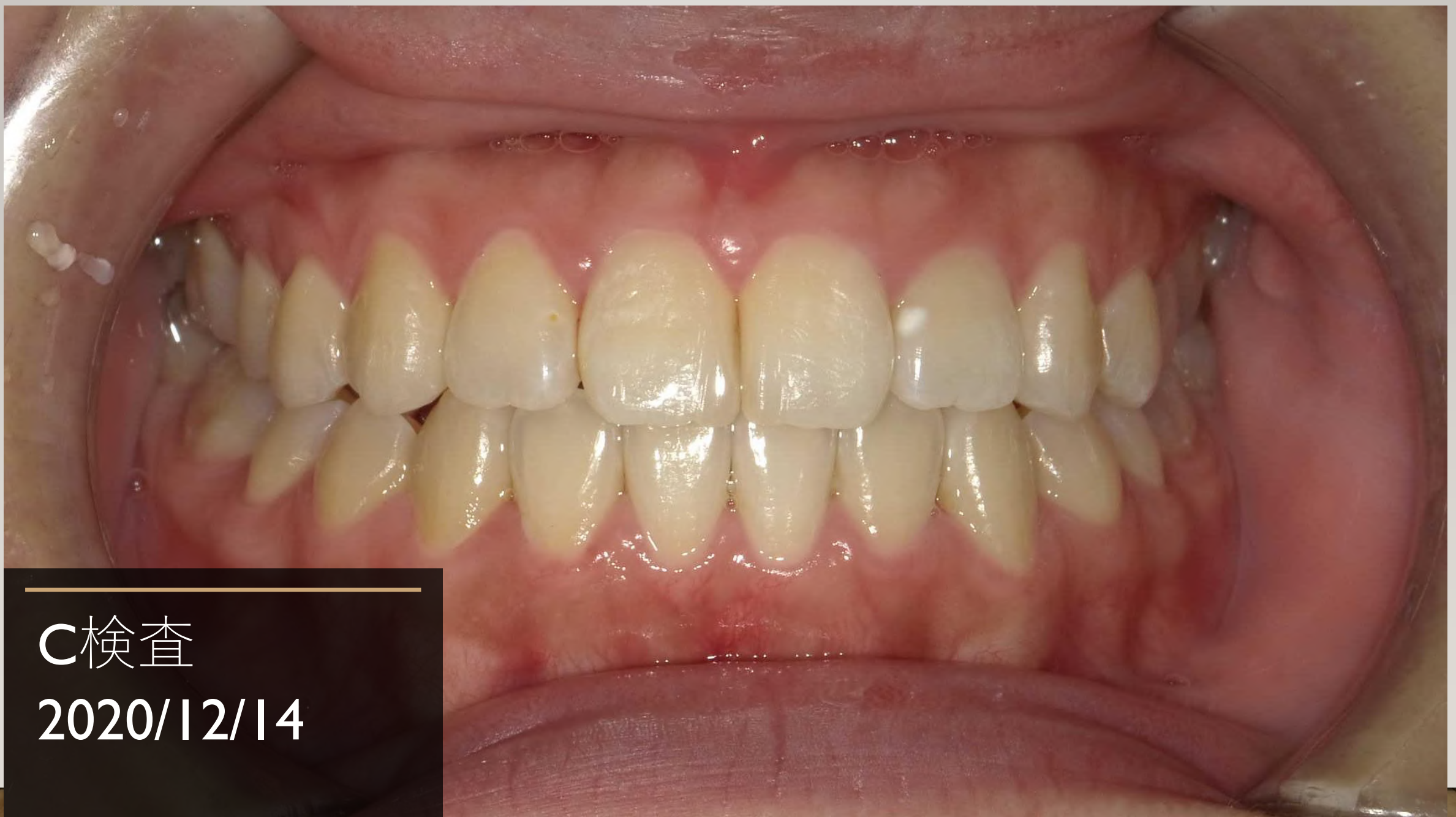

PROBING DEPTH

2016/08/18

下顎前歯叢生部と臼歯部に
4 mm以上の歯周ポケットと
BOPが認められる

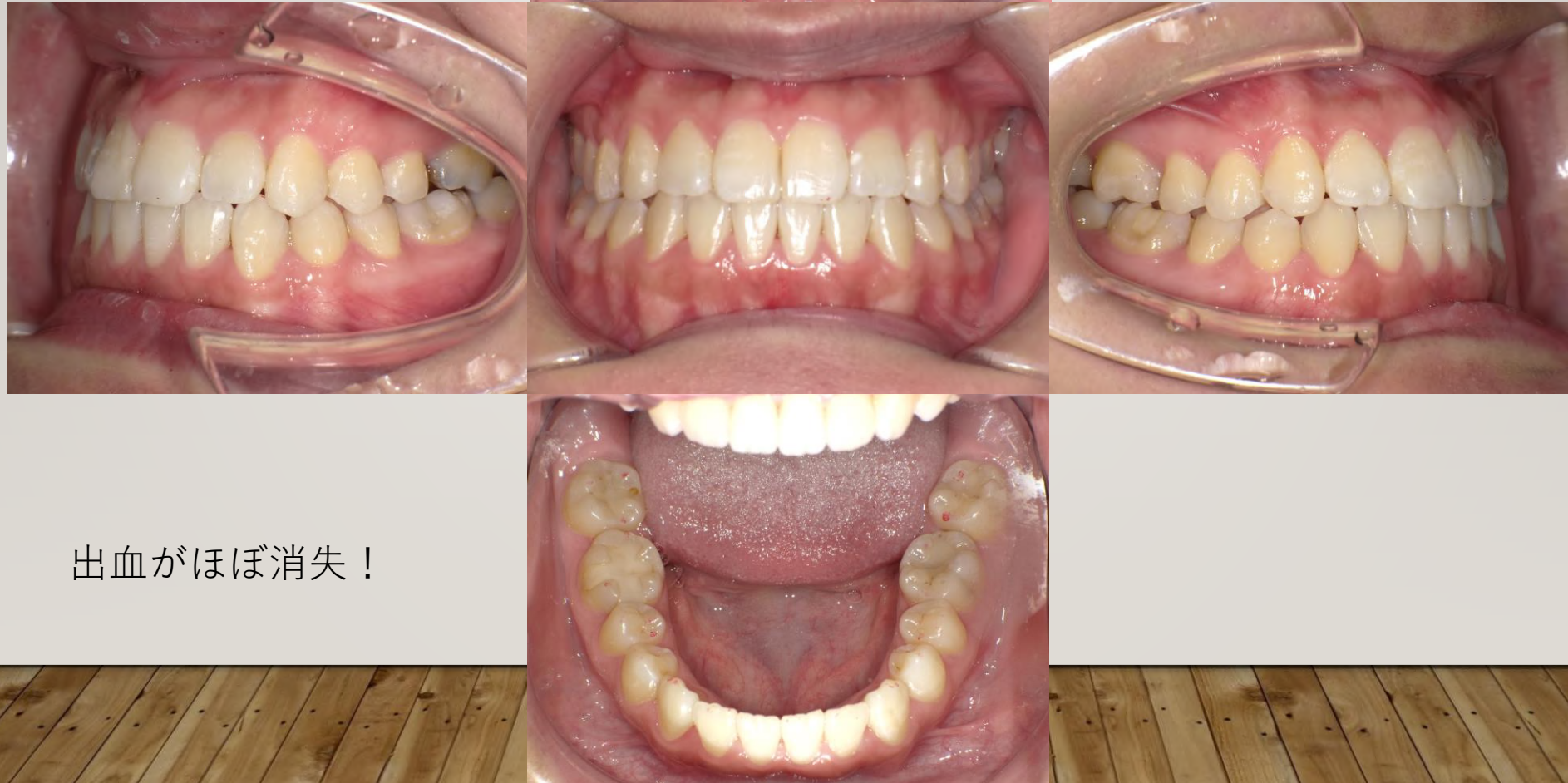



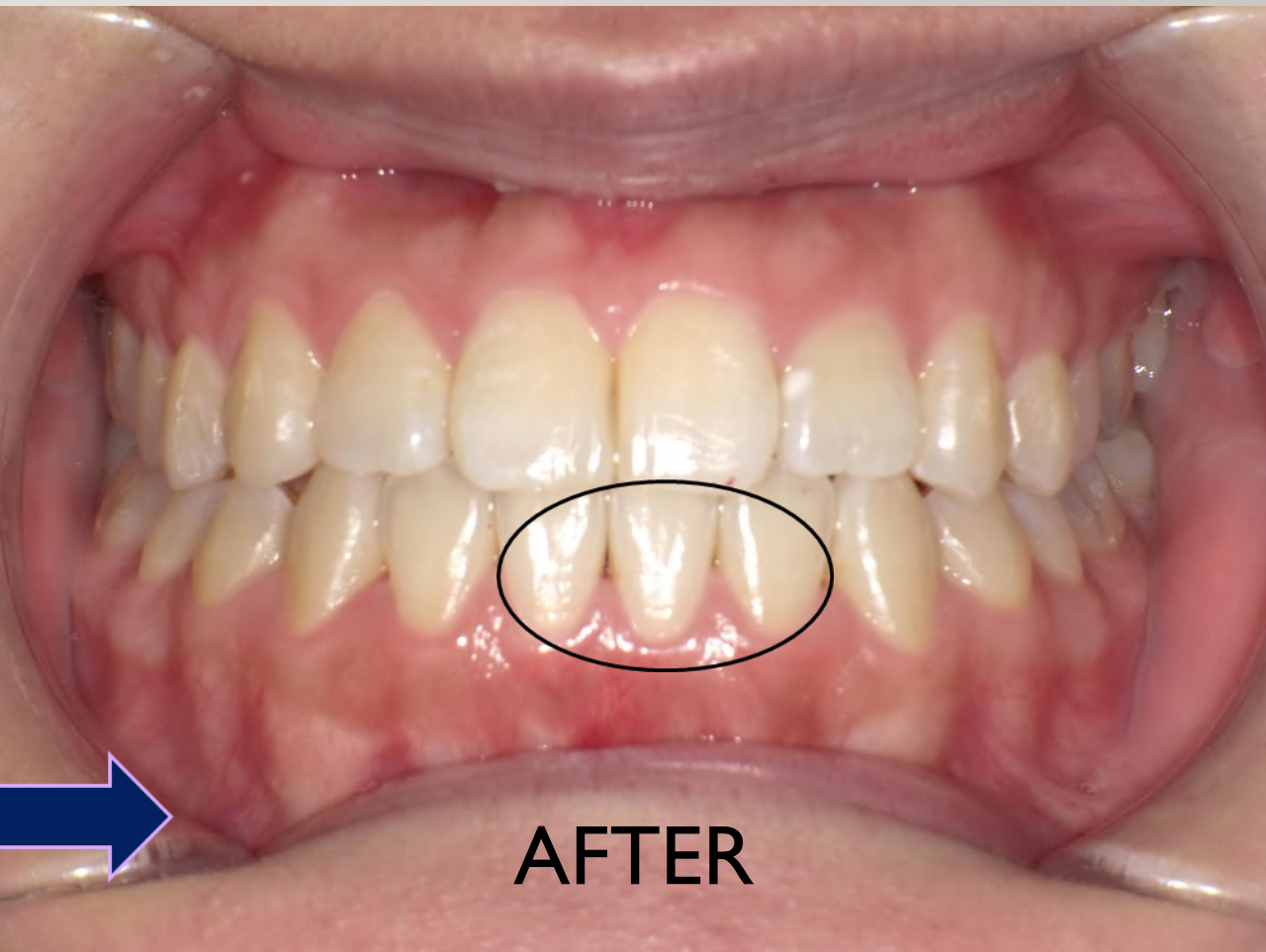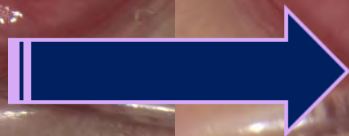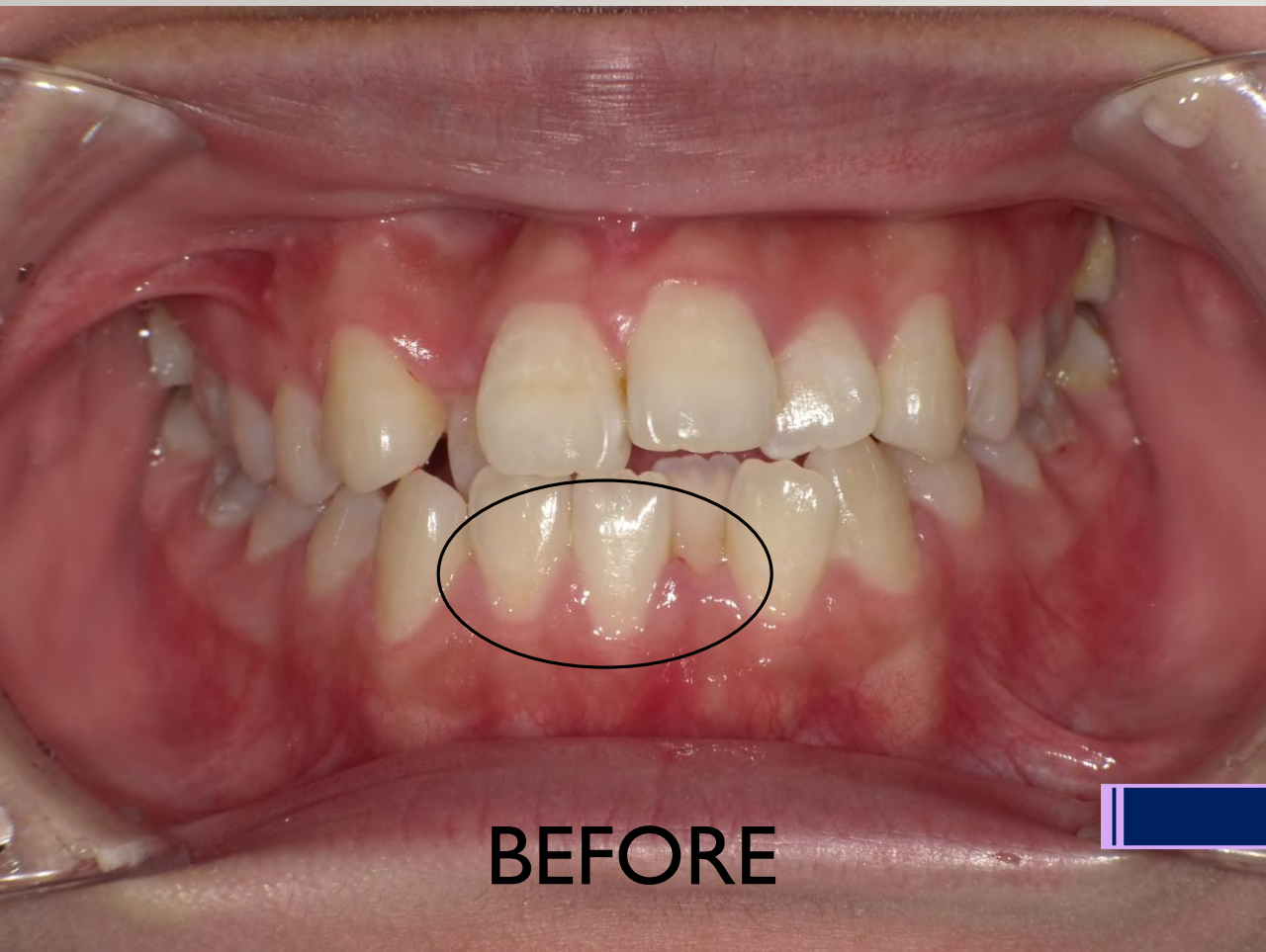C検査

2020/12/14

OP-C検査



出血がほぼ消失！



叢生の改善により歯間乳頭の発赤・腫脹が減少

PROBING DEPTH

2020/12/14

4 mm以上のポケット消失
BOP減少

